

Prikaz bolesnika

Maksilarni drugi molar sa pet korijenskih kanala – prikaz bolesnika

Dajana Nogo-Živanović, Ljiljana Kulić, Jelena Krunic,
Nikola Stojanović

Katedra za bolesti zuba i endodonciju, Medicinski fakultet Foča, Univerzitet u Istočnom Sarajevu, Bosna i Hercegovina

Kratak sadržaj

Uvod. Osnovni cilj endodontske terapije je adekvatna obrada i opturacija cjelokupnog kanalnog sistema. Nekompletna instrumentacija i čišćenje kanala, neadekvatna opturacija i zaboravljeni kanali najčešći su razlozi neuspjeha endodontske terapije. Stoga je poznavanje morfologije korijenskog sistema zuba od velikog značaja i može da smanji neuspjeh endodontske terapije uzokovane nekompletnom kanalnom preparacijom i opturacijom. Cilj rada je da se prikaže endodontska terapija maksilarnog drugog molara sa dva palatinalna korijena i pet korijenskih kanala.

Prikaz bolesnika. U radu je prikazan maksilarni drugi molar sa četiri korijena kod pacijenta starosti 27 godina. Poslije kliničkog ispitivanja i analize radiograma, uočeno je postojanje dva palatinalna korijena. Sprovedena je endodontska terapija u dvije posjete. Poslije završene intrakanalne medikacije u trajanju od 15 dana, kanali su opturirani gutaperka poenima i silerom.

Zaključak. Prikaz ističe važnost dobrog poznavanja kanalne morfologije i ukazuje da anatomske abnormalnosti treba uvijek uzeti u obzir kada se sprovodi endodontsko liječenje.

Ključne riječi: anatomske varijacije, maksilarni drugi molar, endodontska terapija

Uvod

Endodontska terapija podrazumjeva hemomehaničku obradu cjelokupnog kanalnog sistema i njegovu trodimenzionalnu hermetičku opturaciju [1]. Nekompletna instrumentacija i čišćenje kanala, neadekvatna opturacija i zaboravljeni kanali najčešći su razlozi neuspjeha endodontske terapije [2]. Stoga, poznavanje morfologije korijenskog i kanal-

nog sistema zuba, kao i mogućih varijacija jedan je od preduslova za uspješno endodontsko liječenje.

U najvećem broju studija ispitivane su anatomske varijacije prvog maksilarnog molara, dok je manji broj studija o varijacijama u anatomiji drugog maksilarnog molara. Maksilarni drugi molar je zub koji najčešće ima tri korijena: jedan meziobukalni, jedan distobukalni i jedan palatinalni; svaki sa po jednim kanalom. Ipak,

ovaj zub pokazuje brojne varijacije u pogledu broja korijenova i korijenskih kanala. Najčešća opisana varijacija je prisustvo drugog meziobukalnog kanala. Studije u kojima je ispitivana kanalna morfologija drugog maksilarnog molara pokazuju da je incidenca jednog ili dva kanala u meziobukalnom korijenu približno ista [3-5]. U literaturi su opisani i slučajevi postojanja dva kanala u distobukalnom korijenu [3]. Stone i Stoner [6] i Holderrieth i sar. [7] su ukazali na multipne varijacije kanalnog sistema palatinalnog korijena. Opisani su i slučajevi postojanja dva kanala u svakom od tri korijena maksilarnog molara [8]. Jedna od najrjeđih anomalija drugog maksilarnog molara je postojanje dva palatinalna korijena [9]. Libfeld i Rostein [10] su ispitali 1200 maksilarnih drugih molara i našli da je prevalenca četiri korijena 0,4%. Peikof i sar. [11] su na osnovu analize 520 endodontski liječena maksilarna druga molara izvršili njihovu klasifikaciju na šest grupa. Ovi autori u šestu grupu ubrajaju gornje druge molare sa četiri korijena i četiri kanala, uključujući dva palatinalna, i njihova je učestalost iznosila 1,4%.

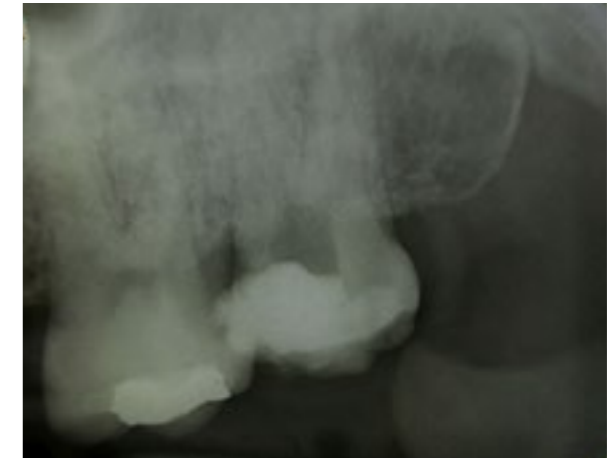U radu je prikazan slučaj anatomske varijacije kanalnog sistema maksilarnog drugog molara sa dva palatinalna korijena i pet korijenskih kanala i njegova endodontska terapija.

Prikaz bolesnika

Pacijent star 27 godina upućen je na odjeljenje za bolesti zuba i endodonciju Medicinskog fakulteta u Foči, radi završetka endodontskog liječenja maksilarnog drugog molara s desne strane (zub 17). Dvije nedjelje ranije kliničkim pregledom i uklanjanjem karijesa postavljena je dijagnoza hroničnog ireverzibilnog zapaljenja pulpe i uklonjen je dio pulpnog tkiva (Slika 1).

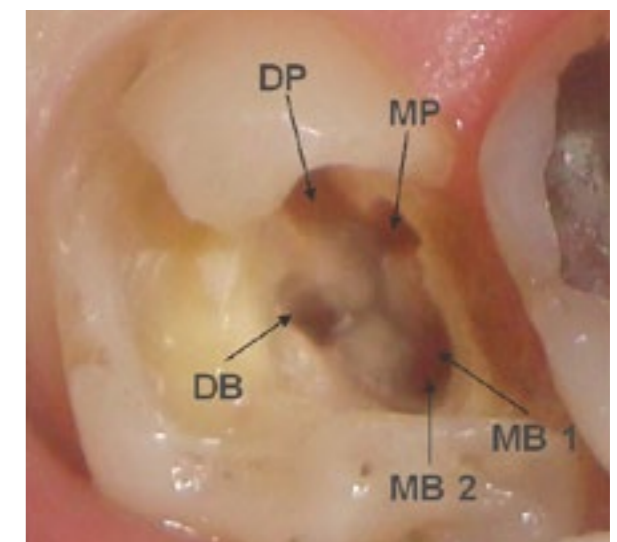
Anamnestički podaci i klinički pregled su pokazali da je zub bez simptoma. Na zubu se nalazio privremeni ispun. Analizom preoperativnog radiograma uočen je složen morfološki izgled kanalnog sistema ovog zuba, sa četiri periodontalne linije, dok su sjenke kanala bile višestruke i nejasne, bez periapeksnih rasvjetljenja (Slika 1).

Poslije obezbjeđivanja suvog polja rada, operativno područje uključujući i kunicu zuba dezinfikovani su sa 2% hlorheksidinom. Aplik-

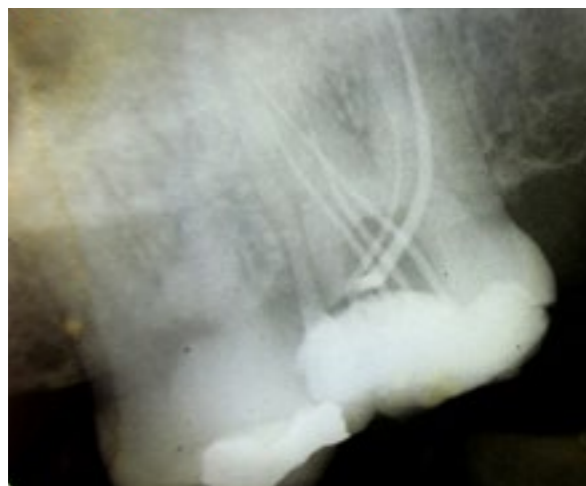


Slika 1. Dijagnostički radiogram zuba 17

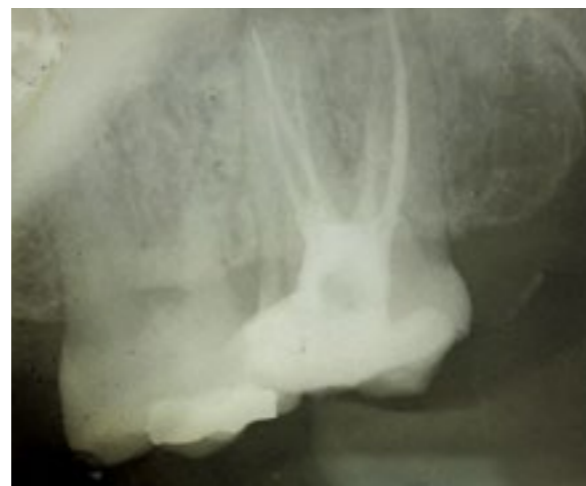ovan je lokalni anestetički rastvor (4% artikain sa adrenalinom 1:100.000; Ubistesin forte, 3M ESPE, Seefeld, Njemačka), uklonjen privremeni ispun i formiran pristupni kavitet. Kliničkim ispitivanjem dna pulpne komore uočeni su orificijumi četiri kanala (dva meziobukalna, jedan distobukalni i jedan palatinalni kanal). Primjenom endodontskog eksplorera (DG-16), otkrivena je mala hemoragijska tačka na razvojnoj brazdi pod komore 2-3 mm od ulaza u palatinalni kanal u mezo-vestibularnom smjeru. Pristupni kavitet je proširen i ispitivanjem unutrašnje anatomije zuba otkriveno je pet orificijuma korijenskih kanala: dva meziobukalna (2MB), meziopalatinalni (MP), distopalatinalni (DP) i distobukalni (DB) (Slika 2).



Slika 2. Klinički prikaz pristupnog kaviteta i lokalizacije ulaza u meziobukalni1 (MB1), meziobukalni2 (MB2), distobukalni (DB), meziopalatinalni (MP) i distopalatinalni (DP) korijenski kanal zuba 17



Slika 3. Radiografsko određivanje veličine glavnih gutaperka poena zuba 17



Slika 4. Definitivna opturacija zuba 17 sa pet korijenskih kanala

Poslije ispitivanja inicijalne prohodnosti kanala K-turpijom #10 (Dentsplay Maillefer, Ballaiges, Švajcarska) radna dužina kanalne preparacije određena je apeks lokatorom (Raypex® 5, VDW, GmbH, Minhen, Nemačka). Kanali korijena su instrumentisani Gliden-Gates svrdlima (Dentsplay Maillefer, Ballaiges, Švajcarska) i K-turpijama (Dentsplay Maillefer, Ballaiges, Švajcarska) modifikovanom tehnikom dvostrukog konusa. Poslije svakog instrumenta kanal korijena je ispran sa 2 ml 1% natrijum hipohlorita. Po završenoj hemomehaničkoj obradi kanali su isprani 10% rastvorom limunske kiseline, a zatim sa 2 ml 1% natrijum hipohlorita i posušeni sterilnim papirnim poenima. Za interseansnu medikaciju korišćen je preparat na bazi kalcijum hidroksida (Calxyl, OCO Products, Dirnstein, Njemačka) i kavitet je privremeno zatvoren sa glas jonomer cementom (Fuji IX, GC, Tokio, Japan). Poslije 15 dana i uklanjanja interseansnog medikamenta, određeni su glavni gutaperka poeni (Slika 3) i kanali su opturirani modifikovanom monokonom tehnikom uz primjenu paste AH26 (Dentsply, DeTrey, GmbH, Konstanz, Njemačka) i gutaperka poena (Slika 4). Restaurativni ispun postavljen je nakon 2 dana.

Diskusija

Pored brojnih opisanih anatomskih varijacija maksilarnih molara, prisustvo drugog palatinalnog korijena smatra se jednim od najrjeđih fenomena i obično se vezuje za drugi

maksilarni molar [11,4]. Uzrok ove anatomske varijacije nije poznat sa antropološkog aspekta, ali se smatra da je povezan sa poremećajima u Hertwig-ovoj epitelnoj ovojnici koji nastaju djelovanjem egzogenih ili endodogenih faktora tokom razvoja korijena zuba [12].

U ovom radu prikazano je endodontsko liječenje drugog maksilarnog molara sa dva palatinalna korijena i pet korijenskih kanala. Christie i sar. [13] su sprovedi najobimniju prospektivnu studiju o varijacijama u broju korijenova i korijenskih kanala maksilarnih molara. Autori su ukazali da su u svakodnevnoj praksi nailazili na jedan slučaj maksilarnog molara sa dva odvojena palatinalna korijena svake tri godine. Iako je incidenca dva palatinalna korijena veoma mala, pri endodontskom postupku treba uzeti u obzir i ovu varijaciju maksilarnih molara [7]. Preoperativni radiogram je uvod u endodontsku proceduru i veoma je važan u dijagnostikovanju višestrukih korijenova i korijenskih kanala, kao i u ovom slučaju [14]. Ipak, superpozicija sa susjednim anatomskim strukturama u regiji maksilarnih molara može otežati dijagnostikovanje drugog palatinalnog korijena, kao i činjenica da radiogram predstavlja dvodimenzionalni prikaz trodimenzionalnih struktura. Stoga radiografisanje zuba iz više različitih projekcija može da pomogne u dijagnostikovanju anatomskih varijacija.

Krasner i Rankow [1] su postavili postulate o položaju ulaza u korijenske kanale po kojima se oni uvijek nalaze na spoju zidova i poda u uglovima pulpne komore i na krajevima razvojnih brazdi korijenova. Ipak, treba imati na

umu da i pored ovih opštih smjernica, potrebno je uvijek pažljivo ispitati pod pulpne komore u cilju iznalaženja svih korijenskih kanala. Prilikom sondiranja poda pulpne komore maksilarnog drugog molara, u ovom slučaju, otkriveno je pet kanalnih otvora i to dva meziobukalna (2MB), meziopalatinalni (MP), distopalatinalni (DP) i distobukalni (DB). Ulazi u korijenske kanale diktiraju i oblik pristupnog kaviteta koji kod maksilarnog molara sa četiri korijena treba da bude širi prema palatinalno nego što je to uobičajeno i trapezoidnog prije nego trouglastog ili kružnog oblika [15].

Primjena lupe s uveličanjem ili endodontskog mikroskopa bila bi od izuzetne pomoći u utvrđivanju položaja ulaza u kanale korijena. Dodatne informacije o anatomiji korijenskih kanala mogu se dobiti pažljivim posmatranjem pozicije endodontskih instrumenata u korijenskom kanalu kao i deformacijom instrumenata od nerđajućeg čelika prilikom plasiranja u

kanal. Novija istraživanja ukazuju na prednosti primjene konusne ili spiralne kompjuterizovane tomografije za identifikaciju spoljašnje i unutrašnje morfologije [4,5,16].

Zaključak

Tokom endodontskog liječenja treba imati na umu promjenljivost broja i položaja kanala korijena, posebno kod drugih maksilarnih molara. Pored varijacija u bukalnim korijenovima, prilikom liječenja ovih zuba ne treba zanemariti i rijetke anomalije kao što je postojanje dva palatinalna korijena. Iako postojanje dodatnih kanala i/ili korijenova može da oteža klinički postupak, njihovo dijagnostikovanje je osnova za uspješan endodontski tretman i očuvanje zuba.

Autori izjavljuju da nemaju sukob interesa.
The authors declare no conflicts of interest.

Literatura

- Krasner P, Rankow HJ. Anatomy of the pulp-chamber floor. *J Endod* 2004;30:5-16.
- Siqueira JF Jr., Rôças IN. Clinical implications and microbiology of bacterial persistence after treatment procedures. *J Endod* 2008;34:1291-1301.
- Al Shalabi RM, Omer OE, Glennon J, Jennings M, Claffey NM. Root canal anatomy of maxillary first and second permanent molars. *Int Endod J* 2000;33:405-414.
- Kim Y, Lee SJ, Woo J. Morphology of maxillary first and second molars analyzed by cone-beam computed tomography in a Korean population: variations in the number of roots and canals and the incidence of fusion. *J Endod* 2012; 38:1063-1068.
- Lee JH, Kim KD, Lee JK, et al. Mesiobuccal root canal anatomy of Korean maxillary first and second molars by cone-beam computed tomography. *Oral Surg Oral Med Oral Pathol Oral Radiol Endod* 2011;111:785-791.
- Stone LH, Stroner WF. Maxillary molars demonstrating more than one palatal root canal. *Oral Surg Oral Med Oral Pathol* 1981;51:649-652.
- Holderrieth S, Gernhardt CR. Maxillary molars with morphologic variations of the palatal root canals: a report of four cases. *J Endod* 2009;35:1060-1065.
- Kim JR, Choi SB, Park SH. A maxillary second molar with 6 canals: A case report. *Quintessence Int* 2007;39:61-64.
- de Almeida-Gomes F, Maniglia-Ferreira C, dos Santos RA. Two palatal root canals in a maxillary second molar. *Aust Endod J* 2007;33:82-83.
- Libfeld H, Rostein I. Incidence of four rooted maxillary second molars: literature review and radiographic survey of 1200 teeth. *J Endod* 1989;15:129-131.
- Peikoff MD, Christie WH, Fogel HM. The maxillary second molar: variations in the number of roots and canals. *Int Endod J* 1996;29:365-369.
- Nanci A. Ten Cate's oral histology: development, structure, and function. 7th ed. St Louis, MO: Mosby, Inc; 2007.
- Christie WH, Peikoff Md, Fogel AM. Maxillary molars with two palatal roots: A retrospective clinical study. *J Endod* 1991;17:80-85.
- Robinson C, Czerny C, Gahleitner A, Bernhardt T, Kainberg FM. Dental CT evaluation of mandibular first molar root canal configuration and variations. *Oral Surg Oral Pathol Oral Radiol Endod* 2002;93:328-332.
- Aggarwal V, Singla M, Logani A, Shah N. Endodontic management of a maxillary first molar with two palatal canals with the aid of spiral computed tomography: a case report. *J Endod* 2009;35:137-139.
- Gopikrishna V, Reuben J, Kandaswamy D. Endodontic management of a maxillary first molar with two palatal roots and a single fused buccal root diagnosed with spiral computed tomography: a case report. *Oral Surg Oral Med Oral Pathol Oral Radiol Endod* 2008;105:e74-78.

Maxillary second molar with five root canals: a case report

Dajana Nogo-Živanović, Ljiljana Kulić, Jelena Krunic, Nikola Stojanović

Department of Restorative Dentistry and Endodontics, Faculty of Medicine Foča, University of East Sarajevo, Bosnia and Herzegovina

Introduction. The main goal of each root canal treatment therapy is the thorough cleaning and obturation of the entire root canal system. The main reasons for endodontic failure are incomplete instrumentation, inadequate cleaning, insufficient canal obturation, and the presence of untreated canals. Therefore, a comprehensive understanding of the root canal morphology is essential and will help to reduce endodontic failure caused by incomplete root canal preparation and obturation. The purpose of the present clinical report is to describe the second maxillary molars with two separated palatal roots and five root canals, and the endodontic treatment procedures for this tooth.

Case Outline. A case of a four-rooted maxillary second molar in a 27-year-old male patient is reported. After clinical and radiographic examination, two separate palatal roots were detected. The tooth was treated by endodontic retreatment in two visits. After 15-day intracanal medication, the root canals were filled with guttapercha cones and sealer.

Conclusion. The case report underlines the importance of complete knowledge about root canal morphology and that abnormalities must always be considered when performing endodontic treatment.

Keywords: anatomical variations, maxillary second molar, endodontic treatment

Primljen – Received: 23/09/2013

Prihvaćen – Accepted: 24/04/2014